Tạp chí Khoa học Đại học Cần Thơ
Phần B: Nông nghiệp, Thủy sản và Công nghệ Sinh học
ISSN 1859-2333 | e-ISSN 2815-5599

DOI:10.22144/ctujos.2026.237

SỰ PHÁT TRIỂN ỐNG TIÊU HÓA CÁ SÁT SỌC (*Pangasius macronema*)

Nguyễn Văn Triều[1*], Bùi Minh Tâm[1], Phạm Thanh Liêm[1], Trần Đông Phương An[2] và Trần Ngọc Hoài Nhân[1]

[1]*Trường Thủy sản, Đại học Cần Thơ, Việt Nam*
[2]*Sở Khoa học và Công nghệ Thành phố Cần Thơ, Việt Nam*
**Tác giả liên hệ (Corresponding author): nvtrieu@ctu.edu.vn*

Thông tin chung (Article Information)

Nhận bài (Received): 02/02/2026
Sửa bài (Revised): 03/04/2026
Duyệt đăng (Accepted): 11/09/2026

Title: *Study on the digestive tract development of long barbel catfish (Pangasius macronema)*

Author(s): *Nguyen Van Trieu[1*], Bui Minh Tam[1], Pham Thanh Liem[1], Tran Dong Phuong An[2] and Tran Ngoc Hoai Nhan[1]*

Affiliation(s): *[1]College of Aquaculture and Fisheries, Can Tho University, Viet Nam; [2]Can Tho City, Department of Science and Technology, Viet Nam*

TÓM TẮT

Sự phát triển ống tiêu hóa cá sát sọc (Pangasius macronema) từ khi mới nở đến 30 ngày tuổi (DAH) được mô tả. Quy trình dinh dưỡng gồm: luân trùng (3–5 DAH), Moina sp. (4–21 DAH) và thức ăn chế biến (thay thế hoàn toàn sau 21 DAH). Kết quả phân tích hình thái và mô học cho thấy: Giai đoạn 1–3 DAH, ống tiêu hóa dạng thẳng, noãn hoàng tiêu biến hoàn toàn vào ngày 5 sau khi nở, cá bắt đầu dinh dưỡng ngoại sinh. Hệ tiêu hóa hoàn thiện chức năng vào ngày 9 với sự xuất hiện của tuyến dạ dày và nếp gấp ruột. Sau ngày 12, chiều dài ruột và số lượng nếp gấp tăng mạnh. Từ ngày 18, cấu trúc mô học ổn định, ruột cuộn khúc phức tạp tương tự cá trưởng thành. Sự hoàn thiện chức năng và tăng trưởng nhanh từ ngày 12 là cơ sở khoa học để xác định thời điểm thích hợp để chuyển đổi sang thức ăn chế biến.

Từ khóa: *Cá sát sọc (Pangasius macronema), mô học, phát triển ống tiêu hóa*

ABSTRACT

This study describes the ontogeny of the digestive tract in long barbel catfish (Pangasius macronema) larvae from hatching to 30 days after hatching (DAH). The feeding regime consisted of rotifers (Brachionus plicatilis) (3–5 DAH), Moina sp. (4–21 DAH), and formulated feed (fully replaced after 21 DAH). Morphological and histological analyses revealed that from 1–3 DAH, the digestive tract appeared as a straight tube, and exogenous feeding commenced; the yolk sac was completely absorbed by day 5. The digestive system became functionally complete by day 9, evidenced by the appearance of gastric glands and intestinal folds. A significant increase in gut length and fold count was observed after day 12. From day 18 onwards, the histological structure stabilized, and the intestine exhibited complex coiling similar to that of adults. The functional maturation and rapid growth observed from day 12 provide a scientific basis for determining the optimal timing for weaning larvae onto formulated feed.

Keywords: *Digestive tract development, long barbel catfish (Pangasius macronema), histology*

1. GIỚI THIỆU

Trong quy trình sản xuất giống nhân tạo các loài thủy sản, việc am hiểu đặc điểm dinh dưỡng và xác định tính ăn của cá bột đóng vai trò tiên quyết (Liêm & Hiền, 2023). Cụ thể, việc xác định chính xác thời điểm cá bắt đầu dinh dưỡng ngoại sinh và sự hoàn thiện chức năng của hệ thống tiêu hóa là cơ sở quan trọng để cung cấp khẩu phần ăn phù hợp, quyết định tỷ lệ sống và tốc độ tăng trưởng của ấu trùng (Khánh, 2012). Tầm quan trọng của quá trình phát triển ống tiêu hóa đã được minh chứng qua nhiều nghiên cứu trên các đối tượng khác nhau như: cá măng *Chanos chanos* (Ferraris et al., 1987), cá bống tượng *Oxyeleotris marmoratus* (Pham, 2001), cá nâu *Scatophagus argus* (Khánh, 2012) và cá lóc *Channa striata* (Hiền và ctv., 2021). Cá sát sọc (*Pangasius macronema* Bleeker, 1851) là loài cá nước ngọt có giá trị kinh tế cao, phân bố phổ biến tại lưu vực hạ nguồn sông Mekong (Rainboth, 1996). Mặc dù đây là đối tượng tiềm năng trong nuôi trồng thủy sản, nhưng các dẫn liệu khoa học về đặc điểm sinh học dinh dưỡng giai đoạn ấu trùng vẫn còn rất hạn chế. Xuất phát từ thực tiễn trên, nghiên cứu này được thực hiện nhằm mô tả các biến đổi hình thái và cấu trúc mô học ống tiêu hóa cá sát sọc. Kết quả nghiên cứu nhằm cung cấp cơ sở khoa học để xác định thời điểm thích hợp để chuyển đổi thức ăn, góp phần hoàn thiện quy trình ương nuôi nhân tạo loài cá này.

2. PHƯƠNG PHÁP NGHIÊN CỨU

2.1. Bố trí thí nghiệm

Cá sát sọc 1 ngày tuổi được sinh sản nhân tạo tại Trại Nước Ngọt, Trường Thủy sản - Đại học Cần Thơ. Cá bột 1 ngày tuổi được bố trí vào 3 bể composite thể tích 1 m^3 với mật độ 1000 con/m^3. Thời gian thí nghiệm là 30 ngày để theo dõi sự phát triển hình thái ống tiêu hóa và cấu trúc mô của ống tiêu hóa của cá. Cá được ăn luân trùng *Brachionus plicatilis* từ ngày tuổi thứ 3 đến hết ngày tuổi thứ 5. *Moina sp.* được cho cá bột ăn từ ngày thứ 4 đến hết ngày thứ 21. Ở ngày thứ 16 trong giai đoạn ương, cá được tập ăn thức ăn chế biến (thay thế dần *Moina sp.*) cho đến ngày 21 thì cho ăn hoàn toàn bằng thức ăn chế biến. Thức ăn chế biến sử dụng cho nghiên cứu là thức ăn công nghiệp, dạng cám (bột) có hàm lượng 40% đạm

Các bể ương được xi phông hàng ngày để loại bỏ thức ăn thừa và phân cá, sau đó bổ sung lượng nước như ban đầu. Các bể ương được thay nước định kỳ 7 ngày/lần, với lượng thay mới chiếm khoảng 30-50% thể tích bể. Toàn bộ nguồn nước sử dụng trong thí nghiệm đều được xử lý thông qua bể chứa trước khi cấp vào hệ thống ương.

2.2. Phương pháp thu mẫu

Cá được thu mẫu vào ngày tuổi thứ 1, 2, 3, 4, 5, 6 , 7, 8, 9, 10, 12, 15, 18, 21, 25 và 30 sau khi nở. Mẫu được thu một cách ngẫu nhiên bằng vợt lưới mịn có mắt lưới 500 µm, mỗi lần thu là 15 cá thể.

2.2.1. Thu mẫu phân tích hình thái

Mẫu cá thu được đo các chỉ tiêu như chiều dài tổng, kích thước noãn hoàng, chiều dài ruột, cỡ miệng; chiều dài ruột tương đối; quan sát thời điểm xuất hiện các cơ quan và sự biến đổi hình thái ống tiêu hóa của cá bột. Trong đó:

Chiều dài toàn thân (mm): cá bột từ 1 đến 9 ngày tuổi được quan sát và đo trên kính hiển vi (Nikon E200) có trắc vi thị kính với vật kính 4X. Từ ngày 10 tuổi, cá được đo trực tiếp bằng thước đo (khoảng cách 1 mm).

Kích thước noãn hoàng: được quan sát bằng kính hiển vi (Nikon E200) có trắc vi thị kính với vật kính 4X.

Chiều dài ruột (mm): được đo từ giai đoạn 3 ngày tuổi. Cá được mổ lấy ống tiêu hóa, chiều dài ruột được đo trên kính hiển vi ở vật kính 4X.

Hình thái bên ngoài ống tiêu hóa được mô tả bằng cách vẽ lại từ hình ảnh quan sát được trên kính hiển vi.

Kích cỡ miệng (mm): được xác định bằng chiều dài của xương hàm trên và được tính toán theo công thức: MH (90°) = AB x √2 với AB là chiều dài hàm trên (mm), MH là kích cỡ miệng (mm).

Theo Nikolsky (1963), chiều dài ruột tương đối (RLG) được tính bằng tỉ số giữa chiều dài ruột (Li) và chiều dài cơ thể (Lt). Khi RLG nhỏ hơn 1, đặc điểm hình thái ruột thường phản ánh xu hướng ăn động vật. Ngược lại, các loài có RLG vượt quá 1 thường thích nghi với chế độ ăn thực vật. Những trường hợp có giá trị RLG gần mức trung bình thường được xem là thuộc nhóm ăn tạp.

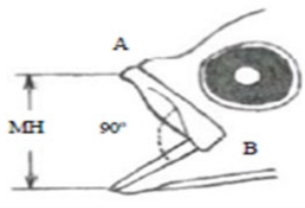

Hình 1. Phương pháp xác định kích cỡ miệng cá
Nguồn: (Shirota, 1970)

2.2.2. Thu mẫu phân tích mô học

Ngay sau khi thu mẫu, cá được cố định bằng dung dịch formol trung tính 10% nhằm ổn định cấu trúc mô. Sau 24 giờ, mẫu được chuyển sang rửa bằng dung dịch cồn 50% để loại bỏ formol dư. Tiếp đó, mẫu được bảo quản trong cồn 70% nhằm duy trì chất lượng mô phục vụ cho quá trình phân tích cấu trúc vi mô của ống tiêu hóa.

Các tiêu bản mô của ống tiêu hóa được chuẩn bị bằng kỹ thuật đúc vùi paraffin, dựa trên quy trình do Hinton (1990) mô tả. Sau giai đoạn cố định, mẫu được cắt tỉa để định hướng và lần lượt trải qua các bước khử nước, làm trong và thấm paraffin. Toàn bộ quá trình xử lý mô được thực hiện bằng hệ thống xử lý mẫu tự động Tissue Processing (MICROM, STP G-2) nhằm đảm bảo tính ổn định và đồng nhất của mẫu. Sau khi hoàn tất xử lý, mẫu được chuyển sang thiết bị đúc khối, sắp xếp định hướng trong khuôn inox và rót paraffin nóng chảy ở 65 °C để tạo khối đúc chuẩn cho công đoạn vi cắt lát. Khối mẫu trong paraffin được cắt lát với độ dày lát cắt từ 4 đến 6 µm bằng máy microtome (Rotary microtome). Lát cắt được cho vào chậu nước ấm 40 - 44℃ giúp lát cắt giãn thẳng ra trước khi được dán vào phiến kính bằng dung dịch albumin. Sau khi dán, lát cắt được sấy khô bằng cách đặt phiến kính lên bàn sấy ở nhiệt độ 55℃. Sau khi loại bỏ paraffin, mẫu được nhuộm bằng Mayer's Haematoxylin và Eosin (H&E) (Hinton, 1990), sau đó đóng khung bằng keo Canada. Với phương pháp nhuộm H&E, nhân tế bào bắt màu tím xanh của Hematoxylin, mạng lưới nội chất (tế bào gan, tuyến nội tiết) có màu xanh nhạt hay tím, trong khi tế bào chất còn lại có màu hồng nhạt của Eosin.

Tiêu bản mô học được phân tích dưới kính hiển vi (Nikon E200) ở các độ phóng đại khác nhau, đầu tiên mẫu được quan sát với vật kính 4X nhìn tổng thể, sau đó chuyển sang vật kính lớn hơn 10X, 20X, 40X để quan sát và mô tả các đặc cấu trúc mô các giai đoạn của ống tiêu hóa cá, theo dõi biến đổi cấu trúc mô ống tiêu hóa, sự hiện diện của các tế bào trong mô. Hình ảnh được ghi nhận lại bằng camera 5.9 mega pixcels được liên kết với phần mềm chụp ảnh Nikon Nis-Elements trên máy tính.

3. KẾT QUẢ VÀ THẢO LUẬN

3.1. Sự phát triển kích thước và hình thành ống tiêu hóa

Bảng 1. Chiều dài trung bình, kích thước miệng và chiều dài ruột tương đối (RLG) cá sát sọc từ 1 đến 30 ngày tuổi

Ngày tuổi (DAH)	Chiều dài thân (mm)	Chiều dài ruột (mm)	Chiều dài ruột tương đối (RLG)	Kích cỡ miệng (mm) (MH)
1	3,43±0,07			
2	4,33±0,20			0,35±0,04
3	5,49±0,17	0,83±0,06	0,15±0,008	0,63±0,03
4	6,06±0,15	1,32±0,05	0,22±0,005	0,75±0,04
5	6,21±0,30	1,57±0,12	0,25±0,01	0,79±0,06
9	8,93±0,82	2,86±0,20	0,32±0,01	1,15±0,15
10	10,24±1,62	4,52±1,20	0,44±0,06	1,31±0,26
12	13,93±1,80	6,07±0,92	0,43±0,03	1,92±0,24
15	16,78±3,62	8,78±1,95	0,52±0,03	1,80±0,45
18	22,73±2,94	12,25±1,58	0,54±0,02	2,20±0,46
21	25,98±2,35	16,20±1,70	0,62±0,05	2,32±0,43
25	29,37±2,80	18,69±2,88	0,63±0,06	2,84±0,43
30	34,29±3,15	23,03±2,56	0,67±0,03	3,27±0,45

Giá trị thể hiện là số trung bình ± độ lệch chuẩn

3.1.1. Kích thước miệng và ruột cá sát sọc từ 1 đến 30 ngày tuổi

Chiều dài tổng của cá sát sọc tăng từ 3,43±0,07 mm đến 34,29±3,15 mm sau 30 ngày ương. Cá bắt đầu mở miệng từ ngày thứ 2 với kích cỡ miệng 0,35±0,04 mm, nhưng chỉ có thể lấy thức ăn ngoài từ ngày thứ 3 khi cỡ miệng đạt 0,63±0,03 mm, với kích thước này cá có thể sử dụng được các loại thức ăn là động vật phù du có kích thước nhỏ như luân trùng nước ngọt *Brachionus angularis* (110 – 150 µm), *B. calyciflorus* (196 µm), *B. rubens* (216 µm) hoặc các loài nước mặn phổ biến như *B. plicatilis* (171-238 µm), *B. rotundiformis* dòng S (121-162µm), dòng SS (100-117 µm) (Ngọc & Út, 2013). Từ ngày tuổi thứ 9 trở đi, kích cỡ miệng tăng nhanh, đạt 3,27±0,45 mm vào ngày thứ 30. Qua đó cho

thấy, sự tăng trưởng chiều dài cơ thể và kích cỡ miệng của cá có mối tương quan tỷ lệ thuận.

Kết quả nghiên cứu này phù hợp với các mô tả của Termvidchakorn & Hortle (2013) trên quần đàn tự nhiên. Chiều dài cá biến động từ 4,2 mm (12 giờ sau nở) đến 5,4 mm (2 ngày tuổi). Tại kích thước 6,1 - 7,5 mm (3 – 5 ngày tuổi), cá bắt đầu tiếp nhận thức ăn tự nhiên (động vật phù du) và đạt kích cỡ 25,1 mm sau 30 ngày ương. Về quy luật phát triển, cá có tốc độ tăng trưởng chậm trong những ngày đầu và tăng trưởng nhanh trong giai đoạn 12 – 30 ngày tuổi. Kết quả phân tích chỉ số chiều dài ruột tương đối (RLG) là thước đo quan trọng phản ánh tập tính dinh dưỡng của cá. Quá trình dõi từ ngày tuổi thứ 3 đến ngày 30, RLG có sự biến thiên từ 0,15±0,008 đến 0,67±0,03. Mặc dù có sự gia tăng theo thời gian, chỉ số này vẫn luôn nhỏ hơn 1, đặc trưng cho nhóm cá có tính ăn thiên về động vật theo phân loại của Nikolsky (1963). Nhận định này phù hợp với nghiên cứu của Hiền và ctv. (2021) cho rằng RLG không chỉ khác biệt giữa các loài mà còn thay đổi theo từng giai đoạn phát triển của cá thể. Kết quả này cũng cho thấy sự tương đồng với đặc điểm dinh dưỡng của cá kết được Tuyền (2008) công bố trước đây.

3.1.2. Sự phát triển hình thái ống tiêu hóa

Sự phát triển ống tiêu hóa của cá diễn ra đồng bộ với sự tiêu biến của noãn hoàng. Từ dạng ống thẳng đơn giản khi mới nở (Hình 2A), ống tiêu hóa bắt đầu phân hóa thành các bộ phận chức năng (thực quản, dạ dày, ruột) vào ngày thứ 3 (Hình 2B) và hoàn thiện cấu trúc vào ngày thứ 5 để phục vụ quá trình dinh dưỡng ngoại sinh (Hình 2C). Do tốc độ tăng trưởng của ruột nhanh hơn sự nới rộng của xoang bụng, ruột bắt đầu hình thành các nếp gấp hình chữ V từ ngày thứ 9 (Hình 2D) và phát triển các khúc cuộn phức tạp tương tự như cá trưởng thành từ ngày thứ 18 trở đi (Hình 2F). Đặc điểm phát triển hình thái giải phẫu ống tiêu hóa và kích cỡ miệng này là cơ sở khoa học cho thực nghiệm sử dụng luân trùng cho cá ở giai đoạn đầu, chuyển tiếp qua Moina và thay thế hoàn toàn bằng thức ăn chế biến vào ngày thứ 21 sau khi nở.

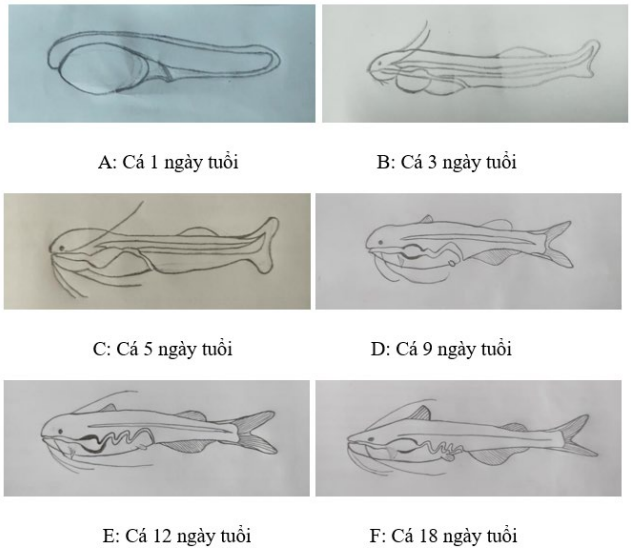

Hình 2. Hình thái bên ngoài ống tiêu hóa cá sát sọc

3.2. Cấu trúc mô học ống tiêu hóa

Kết quả phân tích mô học cho thấy ống tiêu hóa của cá sát sọc (*Pangasius macronema*) biến đổi nhanh chóng trong 5 ngày đầu. Ngày thứ nhất, ống tiêu hóa chỉ là dạng ống thẳng đơn giản nằm trên khối noãn hoàng bắt màu hồng nhạt của Eosin (Hình 3).

Theo Ferraris et al. (1987), ống tiêu hóa của hầu hết các loài cá thường hoàn tất quá trình biệt hóa thành 4 bộ phận chức năng (xoang miệng, thực quản, dạ dày, ruột) trong khoảng 2 – 3 ngày sau khi nở. Nhận định này tương đồng với kết quả nghiên cứu trên cá bống tượng (*Oxyeleotris marmoratus*) với sự phân hóa cơ quan diễn ra vào ngày thứ 2 (Pham, 2001) và trên cá nâu (*Scatophagus argus*) vào ngày thứ 3 (Khánh, 2012). Quy luật phát triển này cũng được ghi nhận ở cá chốt (*Mystus nemurus*): từ dạng ống thẳng đơn giản, chưa phân hóa nằm ở mặt lưng noãn hoàng giai đoạn mới nở, lỗ hậu môn hình thành vào ngày thứ 3 và cấu

trúc tiêu hóa phân chia rõ rệt thành thực quản, dạ dày, ruột sau 4 – 5 ngày (El Hag et al., 2012).

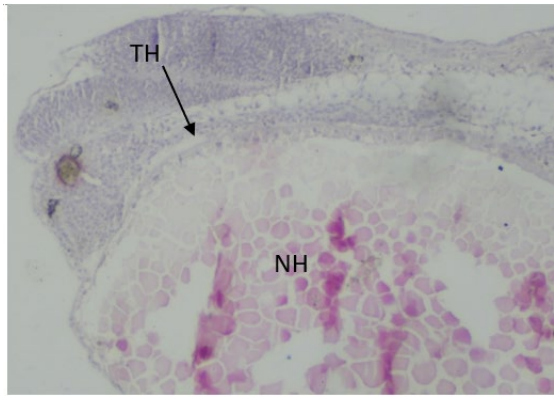

Hình 3. Lát cắt dọc của cá 1 ngày tuổi (HE, 10x)

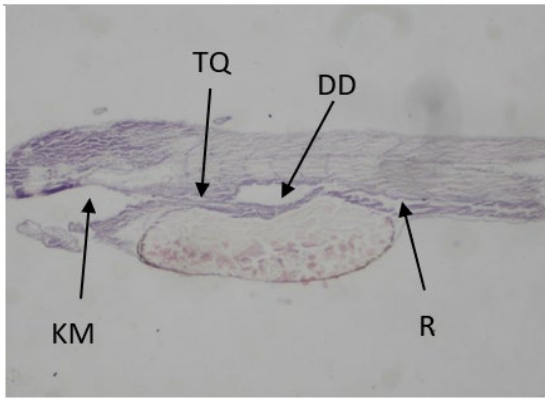

Hình 4. Lát cắt dọc của cá 3 ngày tuổi (HE, 4x)

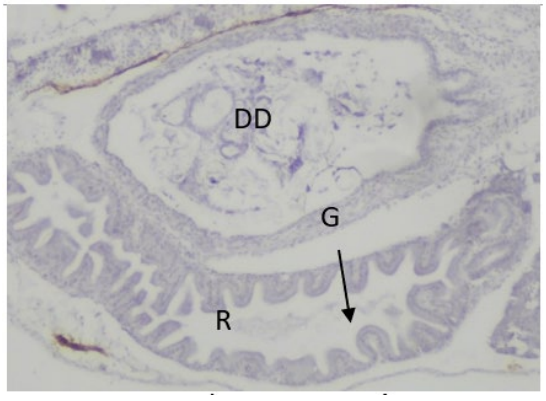

Hình 5. Lát cắt dọc của cá 5 ngày tuổi (HE, 10x)

Ghi chú: (NH: khối noãn hoàng, TH: ống tiêu hóa, KM: khoang miệng, TQ: thực quản, DD: dạ dày, R: ruột, G: nếp gấp)

3.2.1. Khoang miệng

Cấu trúc khoang miệng được lót bởi biểu mô vảy tầng dạng mỏng, với sự xuất hiện ban đầu của các nụ vị giác và tế bào cốc được ghi nhận vào ngày thứ 3 và thứ 4 sau khi nở (Hình 7). Sự phát triển của ấu trùng đi kèm với quá trình gia tăng độ dày lớp biểu mô và số lượng tế bào tiết nhầy. Đến ngày tuổi thứ 9, hệ thống tế bào cốc đã phát triển mạnh và phân bố thành một dải dọc theo lớp dưới niêm mạc (Hình 8).

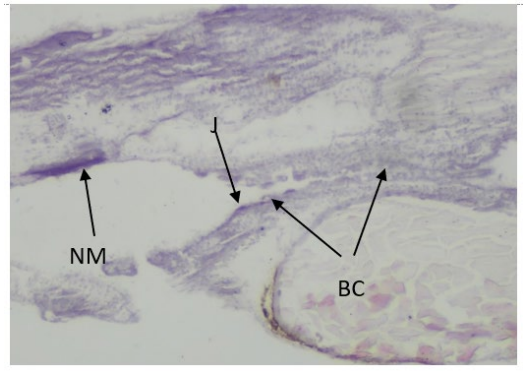

Hình 6. Lát cắt dọc khoang miệng 3 ngày tuổi (HE, 10x)

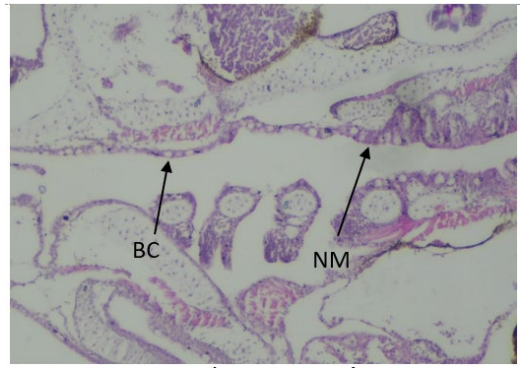

Hình 7. Lát cắt dọc khoang miệng 9 ngày tuổi (HE, 10x)

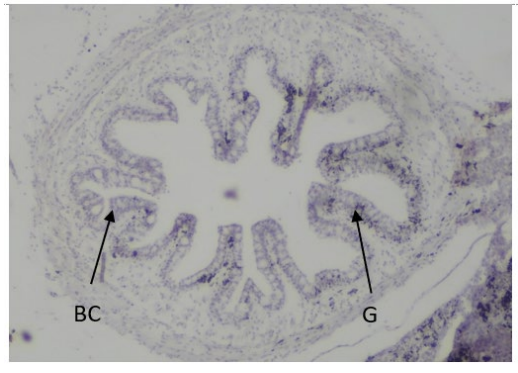

Hình 8. Lát cắt ngang thực quản 18 ngày tuổi (HE, 10x)

Ghi chú: (NM: niêm mạc, J: chồi vị giác, BC: tế bào cốc, G: nếp gấp)

3.2.2. Thực quản

Thực quản đóng vai trò là ống dẫn ngắn nối tiếp khoang miệng. Quá trình phát sinh hình thái của cơ quan này được ghi nhận rõ vào ngày tuổi thứ 3, khi biểu mô lát bắt đầu định hình lòng thực quản, đồng thời ghi nhận sự hiện diện của tế bào cốc (Hình 6). Đặc điểm nổi bật nhất trong sự phát triển của thực quản đến ngày tuổi 30 là sự gia tăng liên tục của các nếp gấp niêm mạc và mật độ tế bào đài (Hình 7). Về mặt chức năng, sự hình thành các nếp gấp phức tạp ở thành thực quản được xem là cơ chế sinh học giúp gia tăng diện tích bề mặt, qua đó tối ưu hóa khả năng bài tiết dịch nhầy (Hương & Tư, 2010).

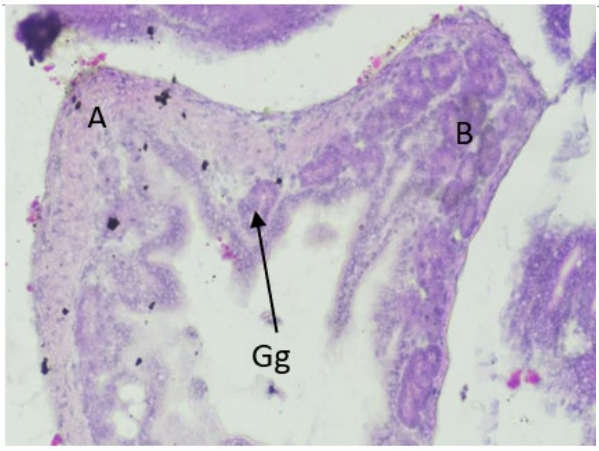

Hình 9. Lát cắt dọc dạ dày, tụy của cá 9 ngày tuổi (HE, 20X)1

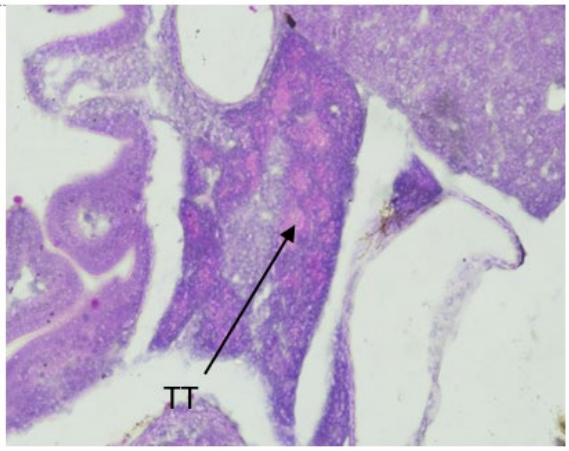

Hình 10. Lát cắt dọc dạ dày, tụy của cá 9 ngày tuổi (HE, 20X)2

Ghi chú: (A: dạ dày cơ, B: dạ dày tuyến, Gg: tuyến dạ dày, TT: thể hạt tuyến tụy)

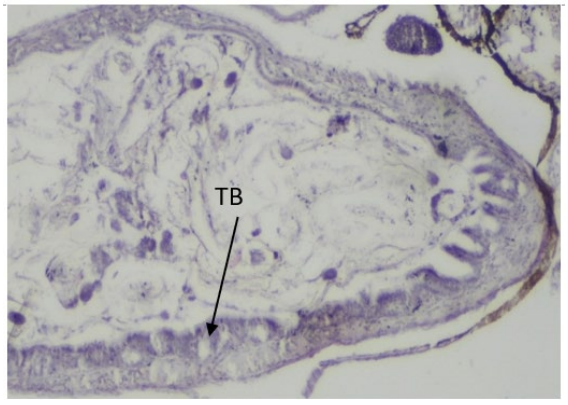

Hình 11. Lát cắt ngang dạ dày của cá 8 ngày tuổi (HE, 10X)

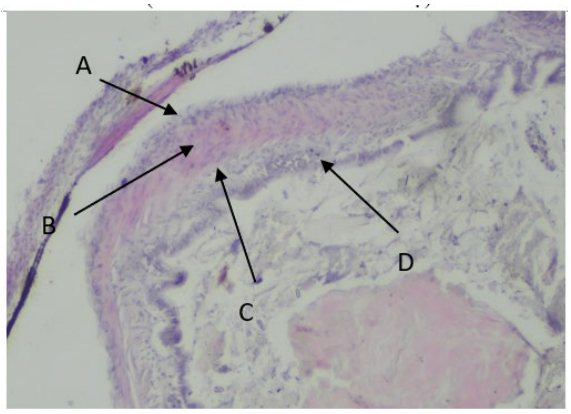

Hình 12. Lát cắt dọc dạ dày của cá 18 ngày tuổi (HE, 10X)

Ghi chú: (TB: tế bào biểu mô hình trụ, A: lớp màng ngoài, B: lớp cơ trơn, C: lớp dưới niêm mạc, D: lớp niêm mạc)

3.2.3. Dạ dày

Kết quả quan sát cho thấy, vùng dạ dày đã biệt hóa rõ rệt với cấu trúc túi giãn nở, tách biệt với các đoạn ruột khác, đồng thời xuất hiện những nếp gấp niêm mạc đầu tiên (Hình 5) ở ngày tuổi thứ 3 và thứ 4. Lớp niêm mạc lúc này là biểu mô trụ đơn nằm trên màng đáy mỏng. Theo thời gian, cấu trúc dạ dày dần hoàn thiện: ngày thứ 5 - 6 quan sát thấy lớp cơ; ngày thứ 8 các tế bào biểu mô trụ và nếp gấp phát triển mạnh (Hình 11); đến ngày thứ 9 - 10, thành dạ dày đã phân hóa đầy đủ 4 lớp: thanh mạc, tầng cơ, tầng dưới niêm mạc và tầng niêm mạc. Đáng chú ý, các tuyến dạ dày bắt đầu xuất hiện rải rác từ ngày thứ 7 và hiện diện rõ nét vào ngày thứ 9. Đây cũng là thời điểm quan sát thấy các hạt zymogen (hạt tuyến tụy) hình tròn, bắt màu hồng (ưa eosin), đóng vai trò phóng thích enzyme hỗ trợ tiêu hóa. Từ ngày thứ 9, dạ dày phân hóa rõ rệt thành hai phần: phần dạ dày cơ (sự hiện diện của tuyến vị) và phần dạ dày

tuyến (sự phì đại của tầng cơ). Tuyến dạ dày có dạng hình túi, hạt đậu, giữ vai trò quan trọng trong việc tiết ra dịch vị hỗ trợ dạ dày tiêu hóa thức ăn. Sự hình thành và hoạt động của tuyến dạ dày tiết dịch vị là dấu hiệu then chốt đánh dấu sự hoàn thiện chức năng của hệ tiêu hóa ở giai đoạn cá bột.

Như vậy, quá trình hoàn thiện của dạ dày diễn ra muộn hơn các phần khác của ống tiêu hóa. Mặc dù cấu trúc dạ dày có thể quan sát rõ vào ngày thứ 5 (khi noãn hoàng tiêu biến hoàn toàn), nhưng phải đến ngày thứ 9 – 10, cấu trúc mô học mới hoàn chỉnh với 4 lớp cơ và hệ thống tuyến vị phát triển rõ nét (xuất hiện rải rác từ ngày thứ 7). Thời điểm hoàn thiện chức năng dạ dày này tương đồng với cá trê Phú Quốc (ngày 10) (Thắng & Liêm, 2018), nhưng sớm hơn đáng kể so với cá bống tượng (ngày 30) (Pham, 2001) và cá nâu (*Scatophagus argus*) (ngày 20) (Khánh, 2012).

3.2.4. Ruột

Ruột chiếm tỷ trọng lớn nhất về chiều dài trong ống tiêu hóa, kéo dài từ cơ thắt môn vị (ranh giới ngăn cách với dạ dày) đến lỗ hậu môn. Ở giai đoạn cá bột mới nở, ruột tồn tại dạng ống thẳng, chưa phân hóa; vách ruột cấu tạo đơn giản bởi lớp biểu mô trụ đơn thấp nằm trên màng đáy, tương đồng với cấu trúc dạ dày sơ khởi. Sự biệt hóa mô học bắt đầu vào ngày tuổi thứ 3 với sự xuất hiện của các nếp gấp niêm mạc. Theo đà tăng trưởng của cá, độ dày biểu mô và mật độ nếp gấp gia tăng đáng kể. Đặc biệt, các không bào hấp thu lipid (không bắt màu H&E) bắt đầu được ghi nhận tại biểu mô ruột từ ngày thứ 5 và hiện diện với mật độ cao, rõ nét vào ngày thứ 10 (Hình 13 - 14). Về cấu trúc hoàn thiện, thành ruột phân hóa thành 4 tầng mô học tương tự dạ dày, bao gồm: thanh mạc, tầng cơ, tầng dưới niêm mạc và tầng niêm mạc.

Về khả năng hấp thu, sự hiện diện của các không bào lipid trong ruột vào ngày thứ 5 là minh chứng cho thấy cá sát sọc đã bắt đầu tiêu hóa và hấp thu dinh dưỡng ngoại sinh. Số lượng không bào này gia tăng nhanh chóng vào ngày thứ 9, trùng khớp với giai đoạn biến đổi mạnh về hình thái ruột (tăng chiều dài, tạo nếp gấp chữ V) và dạ dày (giãn nở). So với các loài khác, khả năng hấp thu lipid ở cá sát sọc xuất hiện khá sớm, cụ thể là trước cá trê Phú Quốc (*Clarias gracilentus)* (ngày thứ 6) (Thắng & Liêm, 2018) và cá bống tượng (*Oxyeleotris marmoratus*) (ngày thứ 7) (Pham, 2001).

Bên cạnh đó, chỉ số RLG biến động từ 0,15 ± 0,008 đến 0,67 ± 0,03 (ngày 3 - 30) phản ánh sự ưu thế về tăng trưởng chiều dài ruột sau khi cấu trúc đã ổn định.

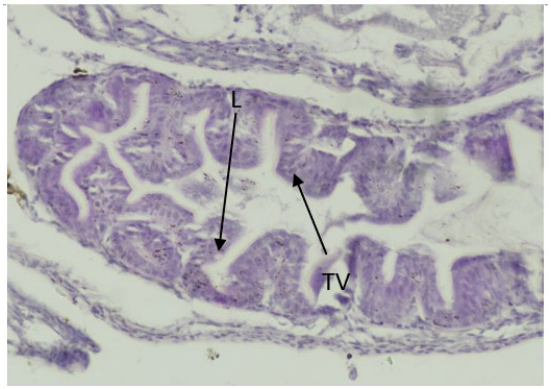

Hình 13. Lát cắt dọc ruột của cá 10 ngày tuổi (HE, 20X)

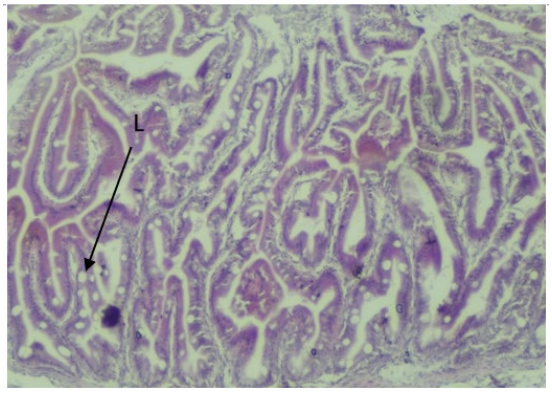

Hình 14. Lát cắt dọc ruột 21 của cá ngày tuổi (HE, 10X)

Ghi chú: (L: không bào lipid, TV: thể vùi protein)

4. KẾT LUẬN

Cá sát sọc bắt đầu mở miệng vào ngày tuổi thứ 2, chuyển sang dinh dưỡng ngoại sinh vào ngày tuổi thứ 3 và phân hóa rõ rệt các thành phần ống tiêu hóa. Quá trình tiêu biến noãn hoàng hoàn tất vào ngày thứ 5. Ống tiêu hóa hoàn thiện về mặt chức năng vào ngày tuổi thứ 9. Giai đoạn từ 12 đến 30 ngày tuổi ghi nhận sự tăng trưởng nhanh về kích thước cơ thể, đồng thời ruột phát triển mạnh về chiều dài và nếp gấp niêm mạc.

LỜI CẢM TẠ

Nghiên cứu được thực hiện trong khuôn khổ đề tài cấp thành phố Cần Thơ, mã số DP2021-04, đề tài "Nghiên cứu một số đặc điểm sinh học sinh sản và sản xuất giống cá sát sọc (*Pangasius macronema*)" do Đại học Cần Thơ chủ trì. Nhóm tác giả xin trân trọng cảm ơn Sở Khoa học và Công nghệ thành phố Cần Thơ đã cấp kinh phí để thực hiện nghiên cứu này.

TÀI LIỆU THAM KHẢO

El Hag, G., Salleh Kamarudin, M., Ahmed El Hag, G., Roos Saad, C., & Khalijah Daud, S. (2012). Gut morphology of developing Malaysian river catfish *Mystus nemurus* (Cuvier and Valenciennes) larvae. *Journal of American Science*, *8*(2), 116-121.

Ferraris, R. P., Tan, J. D., & De La Cruz, M. C. (1987). Development of the digestive tract of milkfish, *Chanos chanos* (Forsskal): histology and histochemistry. *Aquaculture*, *61*(3-4), 241-257. https://doi.org/10.1016/0044-8486(87)90153-0

Hiền, T. T. T., Dung, N. M., Châu, N. T. L., Nga, T. T. T., & Liêm, P. T. (2021). Nghiên cứu sự phát triển ống tiêu hóa của cá lóc (*Channa striata*) từ giai đoạn bột đến 35 ngày tuổi. *Tạp chí Khoa học Đại học Cần Thơ*, *57*(4), 194-203. https://doi.org/10.22144/ctu.jvn.2021.128

Hinton, D. E. (1990). Histological techniques. In *Methods for Fish Biology* (p. 191 - 213). https://doi.org/10.47886/9780913235584.ch7

Hương, Đ. T. T., & Tư, N. V. (2010). *Một số vấn đề về sinh lý cá và giáp xác*. Nhà xuất bản Nông nghiệp Thành phố Hồ Chí Minh.

Khánh, L. V. (2012). *Nghiên cứu đặc điểm sinh học sinh sản và thử nghiệm sản xuất giống cá nâu (Scatophagus argus Linnaeus, 1766)*. Luận án Tiến sĩ Thủy sản, Khoa Thủy sản, Trường Đại học Cần Thơ.

Liêm, P. T., & Hiền, T. T. T. (2023). Tính ăn và sự phát triển ống tiêu hóa của cá thát lát còm *Chitala ornata* (Gray, 1831) giai đoạn từ cá bột đến 30 ngày tuổi. *Tạp chí Khoa học Đại học Cần Thơ*, *59*(1), 76-84. https://doi.org/10.22144/ctu.jvn.2023.009

Nikolsky, G. V. (1963). *Ecology of fish*. Academic Press, London.

Ngọc, T. S., & Út, V. N. (2013). Sử dụng luân trùng nước ngọt Brachionus angularis trong ương cá bống tượng *Oxyeleotris marmoratus* giai đoạn từ khi mới nở đến 10 ngày tuổi. *Tạp chí Khoa học Đại học Cần Thơ*, (26), 64-69. https://ctujsvn.ctu.edu.vn/index.php/ctujsvn/article/view/96

Pham, T. L. (2001). *Studies on the early development and larval rearing of Oxyeleotris marmoratus (Bleeker, 1852).* Master of Science degree, Faculty of Science and Technology. Kolej Universiti Terengganu. Universiti Putra Malaysia.

Rainboth, W. J. (1996). *Fishes of the Cambodian Mekong*. Food & Agriculture Org.

Shirota, A. (1970). Studies on the mouth size of fish larvae. *Bull. Japan. Soc. Sci. Fish.*, *36*, 353-368. https://doi.org/10.2331/suisan.36.353

Termvidchakorn, A., & Hortle, K. (2013). A guide to larvae and juveniles of some common fish species from the Mekong River Basin. *MRC technical paper*, *38*, 1-235.

Tuyền, T. N. (2008). *Nghiên cứu đặc điểm dinh dưỡng và thức ăn cho cá kết (Micronema bleekeri Gunther, 1864)*. Luận văn tốt nghiệp cao học ngành nuôi trồng thủy sản, Khoa Thủy sản, Trường Đại học Cần Thơ.

Thắng, N. H. Q., & Liêm, P. T. (2018). Đặc điểm phát triển ống tiêu hóa và khả năng sử dụng thức ăn chế biến của cá trê Phú Quốc (*Clarias gracilentus*, Ng, Hong & Tu, 2011). *Tạp chí Khoa học Đại học Cần Thơ*, *54*, 86-92. https://doi.org/10.22144/ctu.jsi.2018.013